

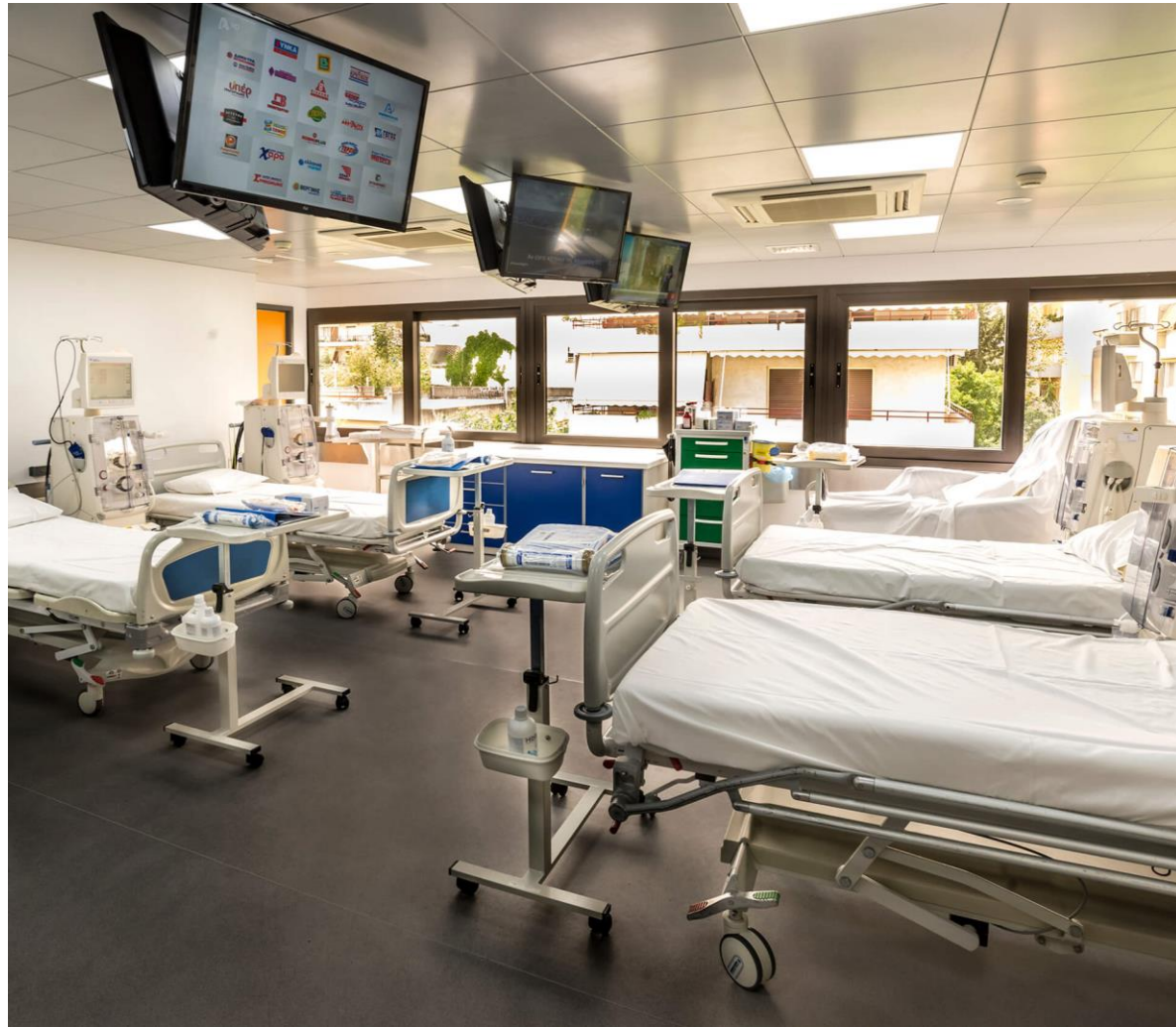Μπλέτα Αλίκη

Διευθύντρια
Νεφρολογικής κλινικής
και Μονάδας Τεχνητού
Νεφρού

Metropolitan General

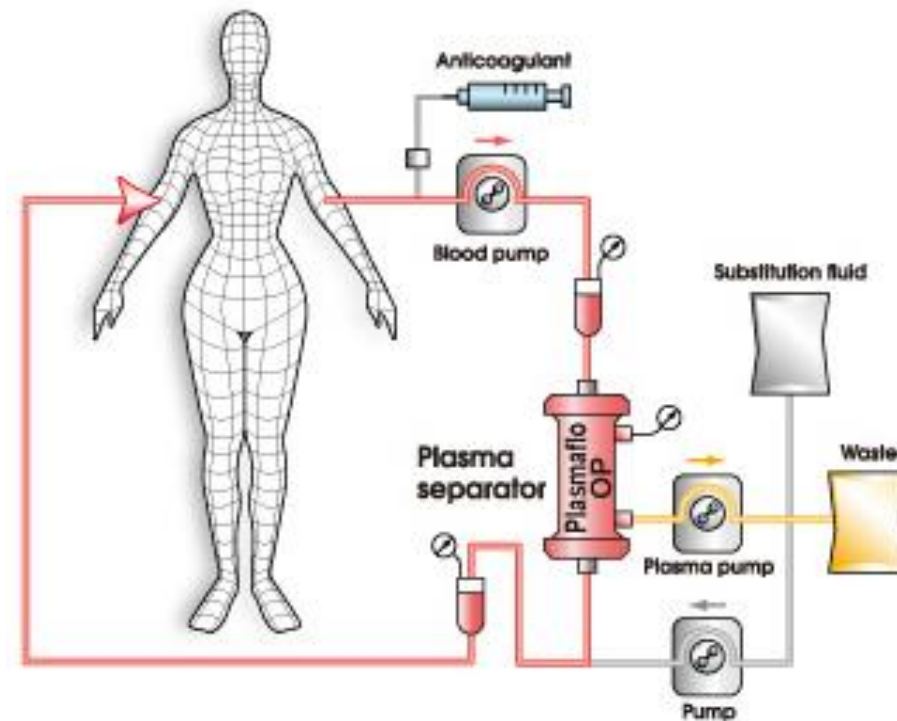
Εμπειρία από την
εφαρμογή,
Θεραπευτικής
Αφαίρεσης στο

 **METROPOLITAN**
G E N E R A L



Μονάδα Τεχνητού Νεφρού

- Έναρξη λειτουργίας το 2007
- Εφαρμογή της θεραπευτικής αφαίρεσης το 2009




Πρώτη τεχνική
Double filtration

Εν συνεχεία

- Χρησιμοποιήθηκε η μέθοδος της φυγοκέντρισης
- Με όλες τις αλλαγές που προϋποθέτει ...



- Πλασμαφαίρεση (ΤΡΕ) με μεμβράνη πολυσουλφόνης



Από το 2019
έως και
σήμερα

Συνεδρίες πλασμαφαίρεσης

- Από το 2019 έως και το 2022
 - Αριθμός πλασμαφαιρέσεων 84
- Από το 2023 μέχρι και σήμερα
 - Αριθμός πλασμαφαιρέσεων 97





▼ Προετοιμασία για
πλασμαφαίρεση

Αγγειακή προσπέλαση

- Προσωρινός Κεντρικός φλεβικός καθετήρας
 - Μηριαία ή Σφαγίτιδα φλέβα

Προετοιμασία του ασθενή

- **Αιμορραγικός έλεγχος**
 - Χρόνος προθρομβίνης, INR, PT, apTT
 - Ινωδογόνο
- **Μέτρηση ασβεστίου στο ορό**
- **Μέτρηση δεικτών φλεγμονής**

Υπολογισμός
όγκου
πλάσματος

- $EPV = (0,065 \times \Sigma B) \times (1 - Ht)$

Υγρά αντικατάστασης

- **FFP**
- Διάλυμα λευκωματίνης
- **N/S 0.9%**

FFP VS Human Albumin

- Η χορήγηση **FFP** προτιμάτε σε ασθενείς με αυξημένη αιμορραγική διάθεση
- Περισσότερες επιπλοκές σε σχέση με την αλβουμίνη (αλλεργικές αντιδράσεις, κίνδυνος μετάδοσης νοσημάτων)
- Η υποκατάσταση με αλβουμίνη δεν περιέχει παράγοντες πήξης, ανοσοσφαιρίνης ή τροποποιητές φλεγμονής

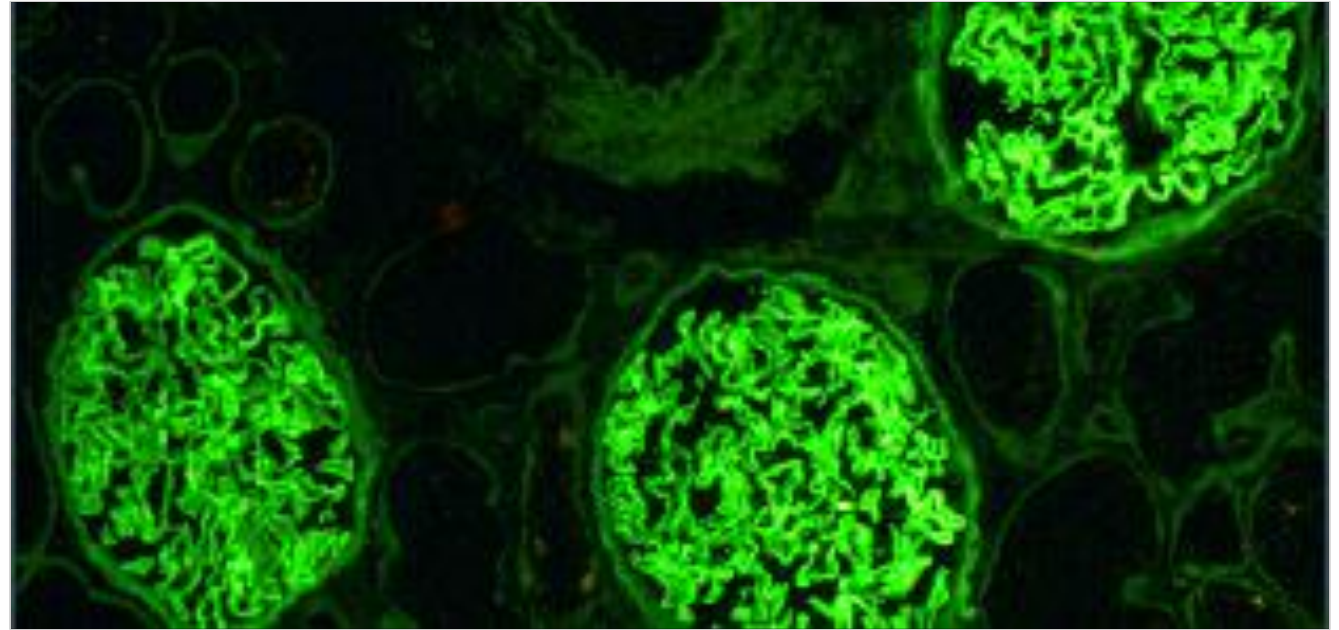
Αντιπηκτική αγωγή

- Κλασσική Ηπαρίνη
- ΧΜΒΗ



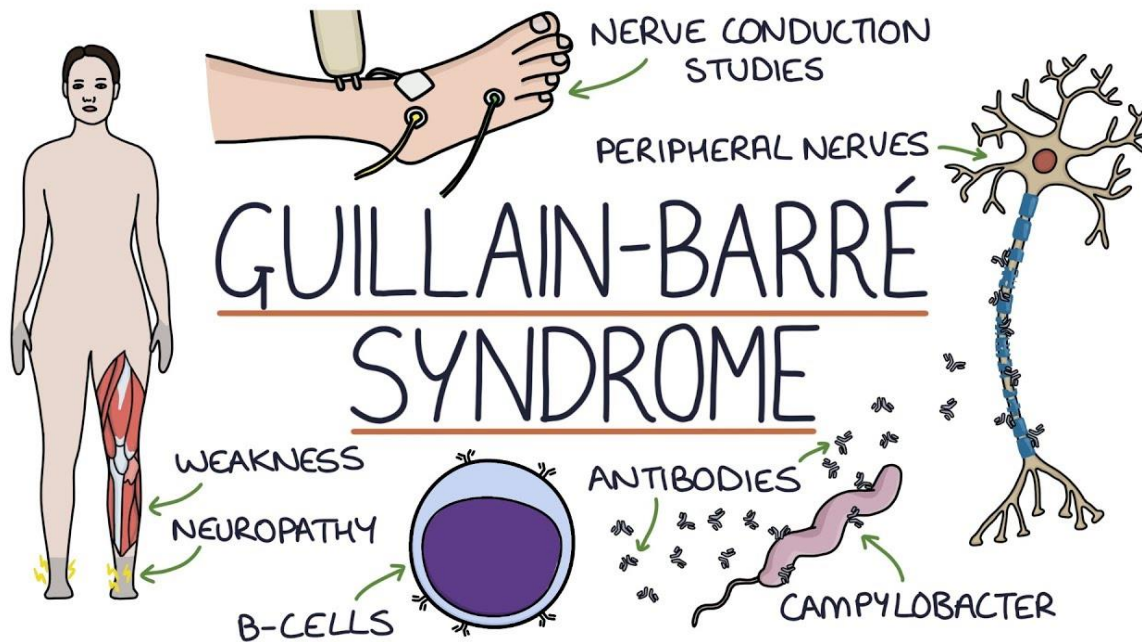
Περιστατικά

Νεφρολογικά Περιστατικά



- **Anti- GBM**
- Απόλυτη ένδειξη
- Σε συνδυασμό με ανοσοκατασταλτική αγωγή

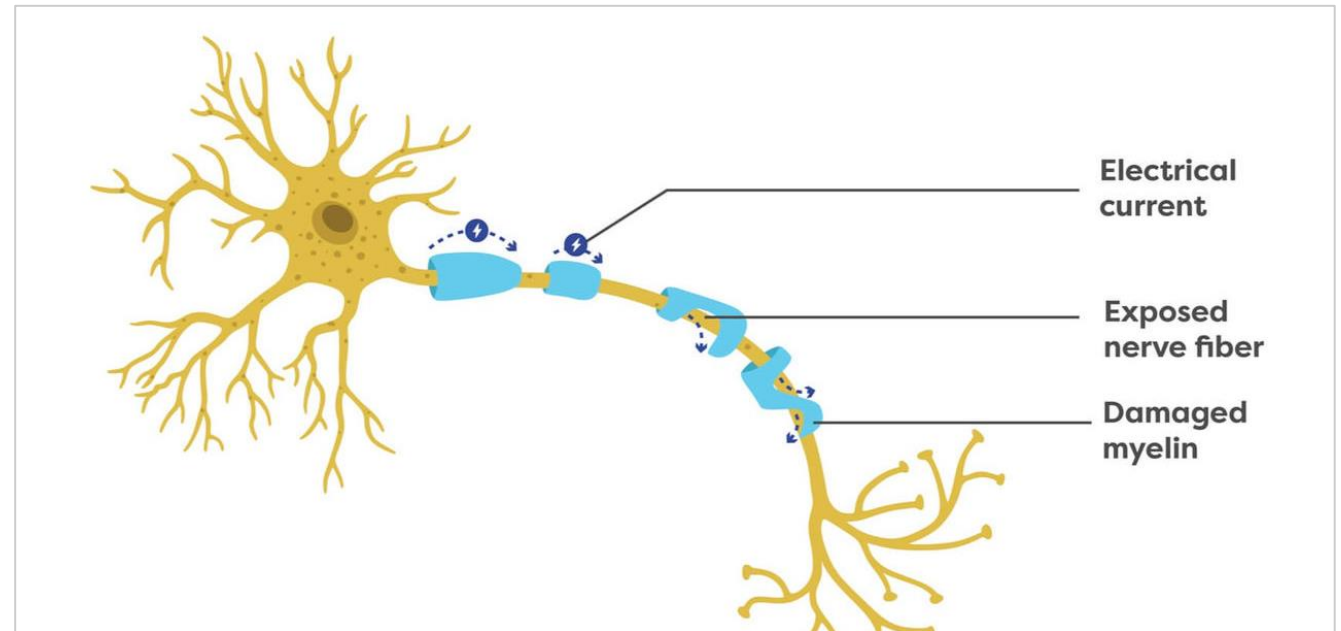
Νευρολογικά Περιστατικά



■ Σύνδρομο **Guillain-Barre**

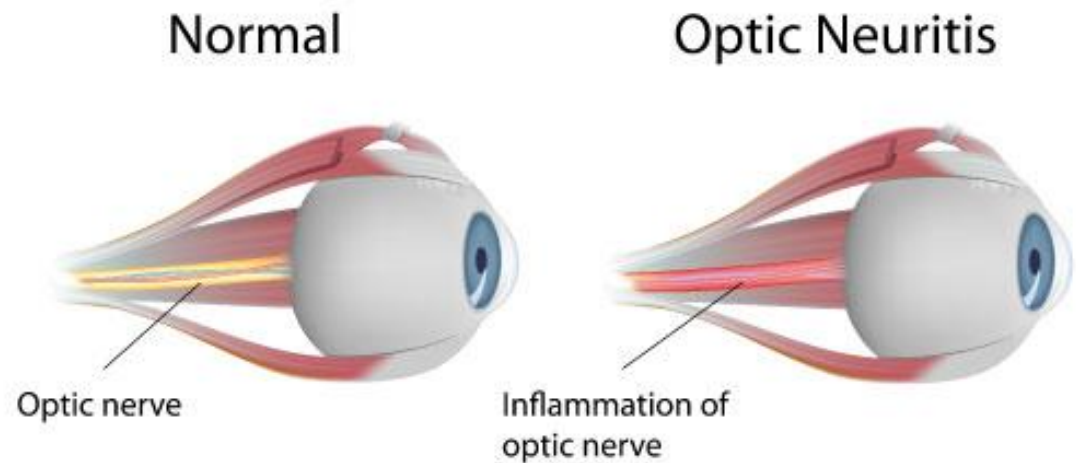
- Απόλυτη ένδειξη
- 5 συνεδρίες πλασμαφαίρεσης σε παρήμερο σχήμα
 - Παρόμοια αποτελέσματα με την *iv* ανοσοσφαιρίνη
- Κορτικοειδή αναποτελεσματικά

Νευρολογικά Περιστατικά



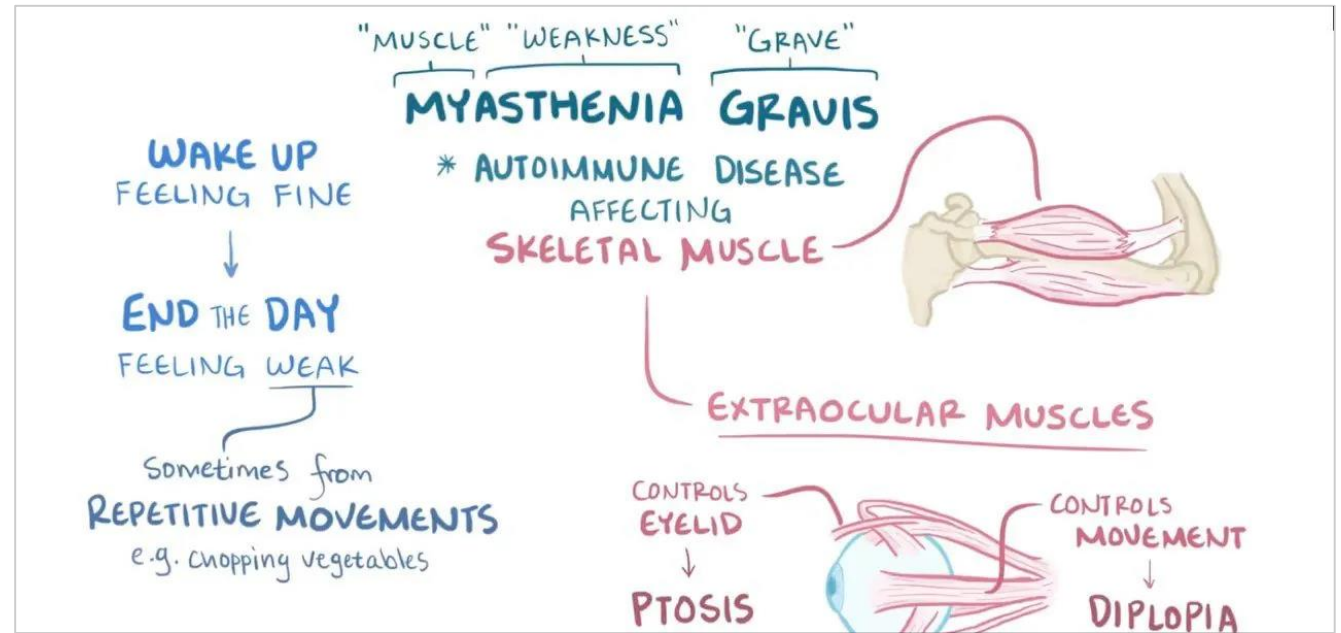
- **Χρόνια φλεγμονώδης απομυελνωτική πολυνευρίτιδα**
 - Μη ανταπόκριση στα κορτικοστεροειδή
 - 5 συνεδρίες πλασμαφαίρεσης
 - Συνέχιση θεραπείας με ανοσοκαταστολή

Νευρολογικά Νοσήματα



- **Οπτική Νευρομυελίτιδα**
 - Αποτυχίας των *iv* κορτικοειδών
 - Συνεδρίες Πλασμαφαίρεσης

Νευρολογικά Νοσήματα

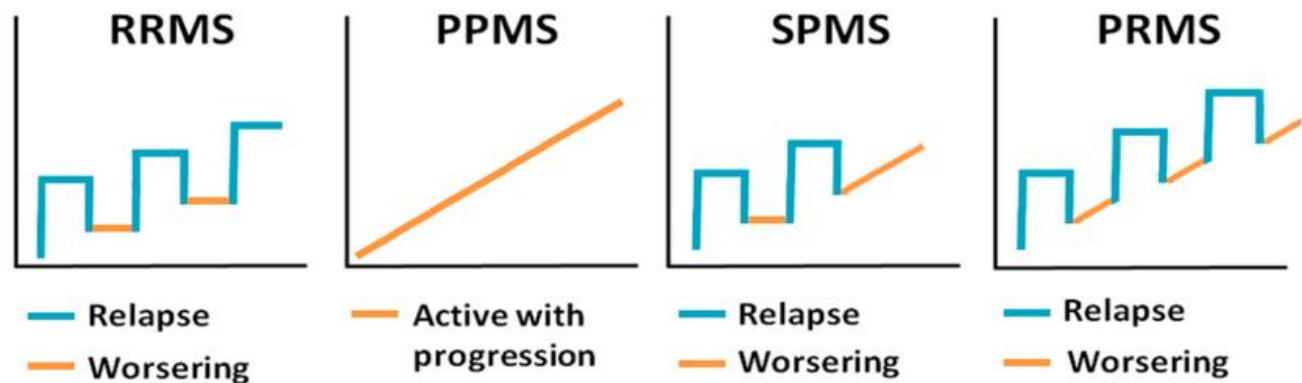


■ Μυασθενική κρίση

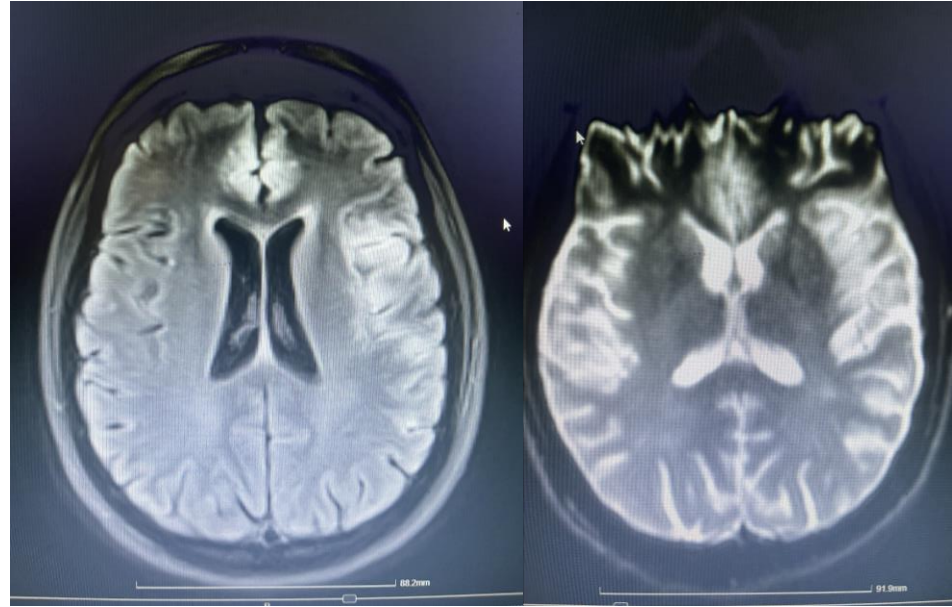
- Νοσηλεία στη ΜΕΘ για υποστήριξη ζωτικών λειτουργιών
- Συνεδρίες πλασμαφαίρεσης
- iv ανοσοσφαιρίνη

Νευρολογικά Νοσήματα

- Ώση Πολλαπλής Σκλήρυνσης
- Αρχική θεραπεία με Iv methylprednisolol
- Πλασμαφαίρεση με 5 συνεδρίες λόγω αποτυχίας κορτικοειδών



Νευρολογικά Νοσήματα



- **Αυτοάνοση εγκεφαλίτιδα**
 - Διασωλήνωση και νοσηλεία στη ΜΕΘ
 - 6 συνεδρίες πλασμαφαίρεσης στη ΜΕΘ
 - 2 συνεδρίες πλασμαφαίρεσης εκτός ΜΕΘ

Ανεπιθύμητες ενέργειες

- Συχνές
 - Συμπτώματα Υπασβεστιαμίας
 - Αιμωδίες
 - Κνίδωση
- Σπάνιες
 - Αλλεργικές αντιδράσεις
 - Λοιμώξεις

Κόστος για τον
ασθενή

Κάλυψη μέσω ΕΟΠΠΥ

Ιδιωτική Ασφάλεια

100% επιβάρυνση

The background features a series of concentric, overlapping circles in light gray, some solid and some dashed, creating a ripple effect. A prominent red callout box is centered on the page, containing the title text.

Νεφρολόγος και Πλασμαφαίρεση

Απαραίτητη η παρουσία του νεφρολόγου

- Γνώστης της εξωσωματικής κυκλοφορίας
- Χρήση της πλασμαφαίρεσης σε πρωτοπαθείς νεφρικές νόσους
 - **Anti-GBM**
 - **Anca** θετικές ταχέως εξελισσόμενες σπειραματονεφρίτιδες
 - Μεταμόσχευση νεφρού
 - **FSGS** σε μεταμοσχευμένο νεφρό
- Εκπαιδευμένο νοσηλευτικό προσωπικό, εξοικειωμένο με την χρήση των μηχανημάτων εξωνεφρικής κάθαρσης



Σας
Ευχαριστώ!