12η ημερίδα
ΕΛΛΗΝΙΚΗΣ ΕΤΑΙΡΕΙΑΣ ΑΙΜΑΦΑΙΡΕΣΗΣ

ΕΛΛΗΝΙΚΗ ΕΤΑΙΡΕΙΑ ΑΙΜΑΦΑΙΡΕΣΗΣ

Θεραπευτική Αιμαφαίρεση Βασικές έννοιες στις εφαρμογές, ενδείξεις, αποτελεσματικότητα

Ντουραμάνη Παναγιώτα
Διευθύντρια ΕΣΥ
Αιματολογικό Εργαστήριο-Μονάδα Αιμοδοσίας
ΠΓΝΑ «Αττικόν»
06/10/2018

Θεραπευτική αφαίρεση

- Διαδικασία κατά την οποία το αίμα του ασθενούς διέρχεται από εξωσωματική ιατρική συσκευή, η οποία διαχωρίζει συστατικά του αίματος με σκοπό τη θεραπεία μιας νόσου

Ο γενικός αυτός όρος περιλαμβάνει όλες τις διαδικασίες αφαίρεσης που χρησιμοποιούνται θεραπευτικά

Journal of Clinical Apheresis 31:149-162 (2016)

Στόχος θεραπευτικής αφαίρεσης

- Η άμεση απομάκρυνση από το αίμα του παθολογικού συστατικού

ή

- Η τροποποίηση της κυτταρικής λειτουργίας με χειρισμούς όπως μέσω εξωσωματικής φωταφαίρεσης

<u>με η χωρίς αναπλήρωση του διαχωριζόμενου συστατικού</u>

AABB Technical Manual 19th Edition

SPECTRA

CS 3000

HEMONETIC

DIDECO

Τεχνικές

- Βασιζόμενες στη <u>ΦΥΓΟΚΕΝΤΡΗΣΗ</u>
  - Ανταλλαγή πλάσματος (TPE)
  - Εξωσωματική Φωτοαφαίρεση (ECP)
  - Ερυθροκυτταφαίρεση
  - Ανταλλαγή ερυθρών
  - Λευκοκυτταφαίρεση (LCP)
  - Αιμοπεταλιαφαίρεση

- Βασιζόμενες στην <u>ΕΚΛΕΚΤΙΚΗ ΔΙΗΘΗΣΗ</u>
  - Ανοσοπροσρρόφηση (IA)
  - Εκλεκτική απομάκρυνση (LDL αφαίρεση,ρεοαφαίρεση)
  - Διαφορική διήθηση μεμβράνης
  - Κυτταραφαίρεση προσρρόφησης

Διαχωρισμός με φυγοκέντρηση

- Στηρίζεται κυρίως στο διαφορετικό ειδικό βάρος των συστατικών του αίματος και σε μερικά μηχανήματα και στο κυτταρικό μέγεθος
- Η απόδοσή της σχετίζεται τόσο με βιολογικά (γλοιότητα πλάσματος, όγκος πλάσματος) όσο και σε μηχανικά κατασκευαστικά χαρακτηριστικά (ακτίνα και ταχύτητα φυγοκέντρου, χρόνος παραμονής, προσθετικά διαλύματα)
- Η διαδικασία μπορεί να είναι συνεχής ή διακεκομμένη

Διαχωρισμός με μεμβράνη/φίλτρο

- Το αίμα διέρχεται μέσα από μεμβράνη με πόρους που επιτρέπει τη διέλευση του πλάσματος και κρατά τα κυτταρικά στοιχεία
- Η χρήση της περιορίζεται για πλασμαφαίρεση
- Η διάμετρος των οπών για το διαχωρισμό πλάσματος είναι 0,2-0.6 μm

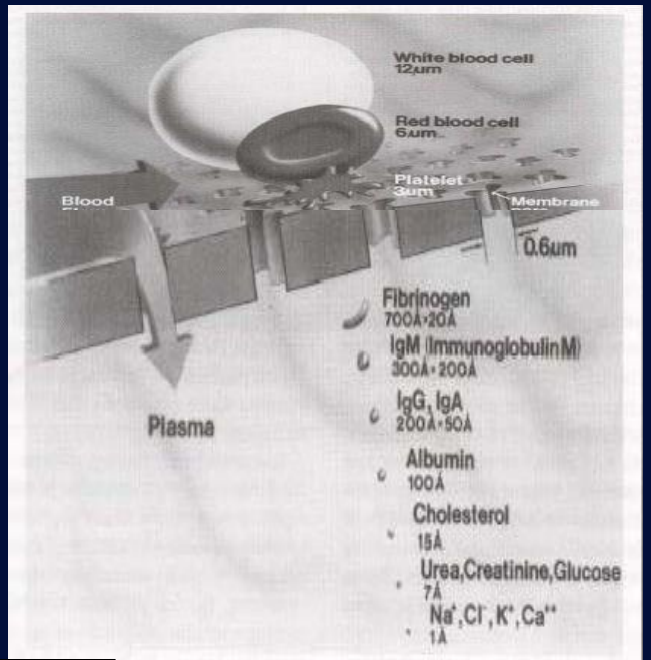

Figure 1-15. Comparative sizes of blood components. Note the large size difference between the largest plasma constituent and the smallest cellular elements. (Courtesy of Gambro BCT, Inc.)

Έμμορφα στοιχεία	Διάμετρος σε μ
Αιμοπετάλια	3
Ερυθρά	7
Λεμφοκύτταρα	10
Ουδετερόφιλα	13

Θεραπευτική Αιμαφαίρεση

Διαδικασία	Συστατικό αίματος που αφαιρείται	Τυπική ένδειξη	Υγρό αντικατάστασης
Ανταλλαγή πλάσματος	Πλάσμα	Μείωση παθολογικής πρωτείνης πλάσματος π.χ αυτοαντίσωμα	Αλβουμίνη ή πλάσμα
Ανταλλαγή ερυθρών	Ερυθρά	Δρεπανοκυτταρική αναιμία (επιπλοκές)	Ερυθρά
Λευκαφαίρεση	Buffy coat	Λευχαιμία με λευκόσταση	Όταν υπάρχει ένδειξη
Θρομβοκυτταφαίρεση	Πλάσμα πλούσιο σε αιμοπετάλια (PRP)	Θρομβοκυττάρωση	Όταν υπάρχει ένδειξη
Ερυθροκυτταφαίρεση	Ερυθρά	Ερυθροκυττάρωση	Κανένα
Εξωσωματική φωταφαίρεση	Buffy coat (επανέγχυση)	Χρόνιο GVHD	
Εκλεκτική προσρόφηση	Ειδική πρωτεΐνη πλάσματος	Υπερχοληστεριναιμία	Κανένα
Ρεοαφαίρεση	Πρωτεΐνες πλάσματος υψηλού MB	Ηλικιακή εκφύλιση ωχρής κηλίδας	Κανένα

Ιστορία Θεραπευτικής Αιμαφαίρεσης

- 1959 για v. Waldenstrom με καλά αποτελέσματα
- 1968 για HDN με απογοητευτικά αποτελέσματα
- 1976 για SLE με απογοητευτικά αποτελέσματα
- 1976 για σ. Goodpasture με καλά αποτελέσματα
- 1977 για Myasthenia gravis με καλά αποτελέσματα
- 1977 για TTP με καλά αποτελέσματα
- 1978 για RPGN με αμφίβολα αποτελέσματα

60 χρόνια περίπου μετά τις πρώτες χειροκίνητες πλασμαφαιρέσεις, εξακολουθεί να υπάρχει ασάφεια των θεραπευτικών ενδείξεων, η οποία επιβάλλει τη **χρήση μεθόδων "ιατρικής βασιζόμενης σε ενδείξεις" (Evidence-based Medicine)**

Τα κριτήρια Mc Leod για την εκτίμηση της αποτελεσματικότητας της Θεραπευτικής Αφαίρεσης (σε ελεύθερη μετάφραση)

	Κριτήριο	Επεξήγηση
Μηχανισμός	«Εύλογη Παθογένεια» (Plausible Pathogenesis)	Η τρέχουσα κατανόηση του μηχανισμού της νόσου υποστηρίζει την λογική της χρήσης της Θεραπευτικής Αφαίρεσης
Διόρθωση	«Καλύτερο Αίμα» (Better Blood)	Η διαταραχή που κάνει εύλογη τη χρήση Θεραπευτικής Αφαίρεσης, μπορεί να διορθωθεί σημαντικά από αυτήν
Κλινικό αποτέλεσμα	«Ζωηρότεροι ασθενείς» (Perkier Patients)	Υπάρχει ισχυρή ένδειξη ότι η Θεραπευτική αφαίρεση επιφέρει όφελος κλινικά αξιόλογο, όχι απλώς στατιστικά σημαντικό

Journal of Clinical Apheresis 17:124-132 (2002)

Κατηγορίες Νοσημάτων (ASFA Disease Categories)

- 1η έκδοση 1986 (Harvey Klein)
- 2η έκδοση 1993 (Ronald Strauss)
- 3η έκδοση 2000 (Bruce Mc Leod) 54 κλινικές ενδείξεις
- 4η έκδοση 2007 (Zbigniew Szczepiorkowski) 78 κλινικές ενδείξεις
- 5η έκδοση 2010 (Beth Shaz-Z. Szczepiorkowski) 110(68)κλινικές ενδείξεις
- 6η έκδοση 2013 (Joseph Schwartz)158 (78) κλινικές ενδείξεις
- 7η έκδοση 2016 (Joseph Schwartz) 179(87) κλινικές ενδείξεις

Journal of Clinical Apheresis 31:149–162 (2016)

Guidelines on the Use of Therapeutic Apheresis in Clinical Practice—Evidence-Based Approach from the Writing Committee of the American Society for Apheresis: The Seventh Special Issue

Joseph Schwartz,[1] Anand Padmanabhan,[2] Nicole Aqui,[3] Rasheed A. Balogun,[4] Laura Connelly-Smith,[5] Meghan Delaney,[6] Nancy M. Dunbar,[7] Volker Witt,[8] Yanyun Wu,[9] and Beth H. Shaz[1,10,11]*

[1]Department of Pathology and Cell Biology, Columbia University Medical Center, New York, New York
[2]Blood Center of Wisconsin, Department of Pathology, Medical College of Wisconsin, Milwaukee, Wisconsin
[3]Department of Pathology and Laboratory Medicine, Perelman School of Medicine, University of Pennsylvania, Philadelphia, Pennsylvania
[4]Division of Nephrology, University of Virginia, Charlottesville, Virginia
[5]Department of Medicine, Seattle Cancer Care Alliance and University of Washington, Seattle, Washington
[6]Bloodworks Northwest, Department of Laboratory Medicine, University of Washington, Seattle, Washington
[7]Department of Pathology and Laboratory Medicine, Dartmouth-Hitchcock Medical Center, Lebanon, New Hampshire
[8]Department for Pediatrics, St. Anna Kinderspital, Medical University of Vienna, Vienna, Austria
[9]Bloodworks Northwest, Department of Laboratory Medicine, Yale University School of Medicine, New Haven, Connecticut
[10]New York Blood Center, Department of Pathology
[11]Department of Pathology and Laboratory Medicine, Emory University School of Medicine, Atlanta, Georgia

Κατηγορίες Νοσημάτων (ASFA Disease Categories 2016)

Κατηγορία	Περιγραφή
I	Διαταραχές στις οποίες η αφαίρεση είναι αποδεκτή ως πρώτης γραμμής θεραπεία, είτε ως μοναδική θεραπεία, είτε σε συνδυασμό με άλλες θεραπείες
II	Διαταραχές στις οποίες η αφαίρεση είναι αποδεκτή ως δεύτερης γραμμής θεραπεία, είτε ως μοναδική θεραπεία, είτε σε συνδυασμό με άλλες θεραπείες
III	Πρωταρχικός ρόλος της αφαίρεσης στη θεραπεία δεν έχει αποδειχθεί. Οι αποφάσεις πρέπει να εξατομικεύονται.
IV	Διαταραχές όπου η δημοσιευμένη εμπειρία φανερώνει ή υποδεικνύει ότι η αφαίρεση είναι αναποτελεσματική ή επιζήμια. Επιθυμητή η έγκριση επιτροπής βιοηθικής

Κατηγοριοποίηση των συστάσεων Σύστημα GRADE (Grading recommendation, Guyatt et al,2008) Ισχυρές συστάσεις, 1A, 1B, 1C

Σύσταση	Περιγραφή	Μεθοδολογική ισχύς των ενδείξεων	Παρατηρήσεις
1A	**Ισχυρή** σύσταση, ένδειξη **υψηλής** ισχύος	**RCTs χωρίς** σημαντικούς **περιορισμούς** ή εξαιρετική ένδειξη από περιγραφικές μελέτες	Ισχυρή σύσταση, αφορά τους περισσότερους ασθενείς στις περισσότερες περιπτώσεις
1B	**Ισχυρή** σύσταση, ένδειξη **μέτριας** ισχύος	**RCTs με** σημαντικούς **περιορισμούς** ή πολύ ισχυρή ένδειξη από περιγραφικές μελέτες	Ισχυρή σύσταση, αφορά τους περισσότερους ασθενείς στις περισσότερες περιπτώσεις
1C	**Ισχυρή** σύσταση, ένδειξη **χαμηλής** ή πολύ χαμηλής ισχύος	**Περιγραφικές** μελέτες ή σειρές περιστατικών	Ισχυρή σύσταση, αλλά μπορεί να αλλάξει αν εμφανισθούν ισχυρότερες ενδείξεις

Κατηγοριοποίηση των συστάσεων Σύστημα GRADE (Grading recommendation, Guyatt et al 2008)

Ασθενείς συστάσεις 2A, 2B, 2C

Σύσταση	Περιγραφή	Μεθοδολογική ισχύς των ενδείξεων	Παρατηρήσεις
2A	**Ασθενής** σύσταση, ένδειξη **υψηλής** ισχύος	**RCTs χωρίς** σημαντικούς **περιορισμούς** ή εξαιρετική ένδειξη από περιγραφικές μελέτες	Ασθενής σύσταση, η καλύτερη πρακτική εξαρτάται από τις συνθήκες ή από παράγοντες του ασθενούς ή κοινωνικούς
2B	**Ασθενής** σύσταση, ένδειξη **μέτριας** ισχύος	**RCTs με** σημαντικούς **περιορισμούς**, ή πολύ ισχυρή ένδειξη από περιγραφικές μελέτες	Ασθενής σύσταση, η καλύτερη πρακτική εξαρτάται από τις συνθήκες ή από παράγοντες του ασθενούς ή κοινωνικούς
2C	**Ασθενής** σύσταση, ένδειξη **χαμηλής** ή πολύ χαμηλής ισχύος	**Περιγραφικές** μελέτες ή σειρές περιστατικών	Πολύ ασθενής σύσταση. Άλλες προσεγγίσεις μπορεί να είναι εξ ίσου αποδεκτές

Ενημερωτικό δελτίο (fact sheet)

Τύπος αφαίρεσης που συνιστάται

Ισχύς σύστασης (recommendation grade)
Κατηγορία ένδειξης ASFA για τη νόσο ή για υποκατηγορία αυτής

Όνομα νόσου

Επίπτωση νόσου

Ένδειξη

Αριθμός δημοσιευμένων περιπτώσεων που θεραπεύθηκαν με αφαίρεση

Υποκατηγορίες νόσου

Αριθμός τυχαιοποιημένων κλινικών μελετών (RCTs)

Διαθέσιμες θεραπείες

Τεχνικές υποδείξεις

Όγκοι αφαίρεσης

Κριτήρια διακοπής θεραπείας

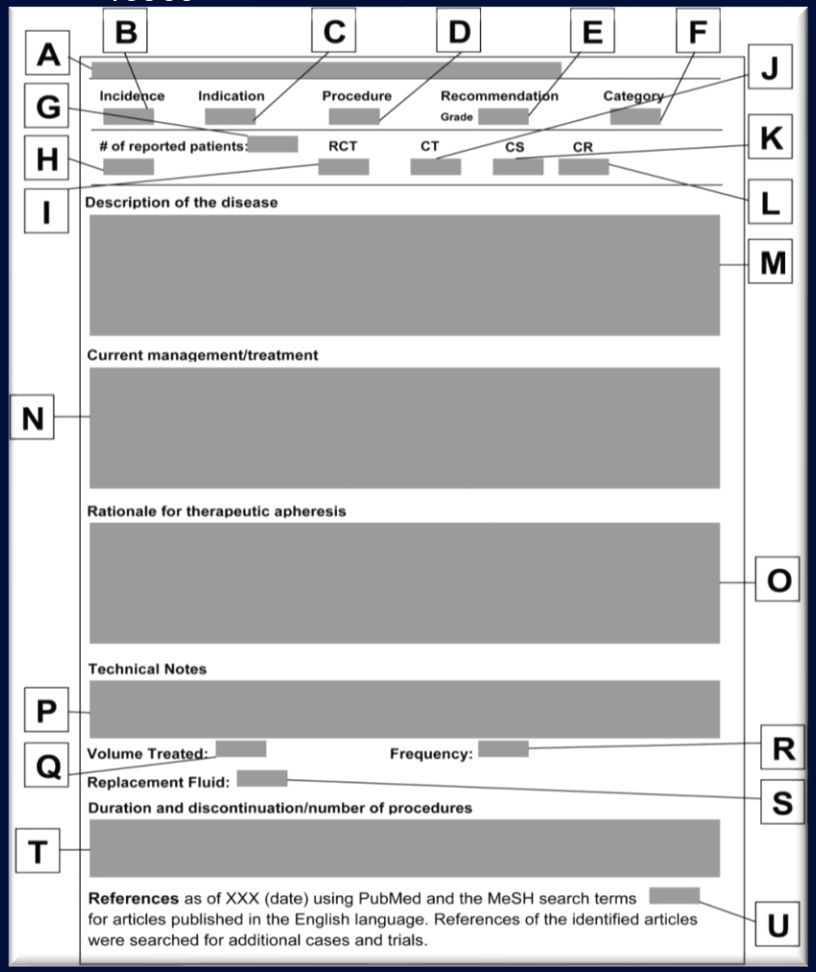

Ελεγχόμενες μελέτες

Αριθμός κλινικών σειρών

Αριθμός παρουσιάσεων περιστατικών

Σύντομη περιγραφή της νόσου

Λογική της επίδρασης της αφαίρεσης με βάση την παθοφυσιολογία

Συχνότητα συνεδριών

Υγρά αναπλήρωσης

Σχετικές Βιβλιογραφικές αναφορές

Κλινικές καταστάσεις κατηγορίας I (ASFA 2016)

- Αιματολογικά Νοσήματα

Νοσήματα	Κλινική κατάσταση	Είδος Αφαίρεσης	Βαθμός Σύστασης	2013
Θρομβωτική Θρομβοπενική Πορφύρα		Πλασμαφαίρεση (TPE)	1A	
Υπεργλοιότητα σε μονοκλωνικές γαμμοπάθειες	Συμπτ. Θεραπεία Προφύλαξη Rituximab	Πλασμαφαίρεση (TPE) Πλασμαφαίρεση (TPE)	1B 1C	
Υπερλευκοκυττάρωση (AML>100*10^9 /L, ALL>400*10^9 /L)	Λευκόσταση	Λευκαφαίρεση	II (1B)	I (1B)
Θρομβωτική μικροαγγειοπάθεια από φάρμακα	Τικλοπιδίνη	Πλασμαφαίρεση (TPE)	2B	1B
Συγγενής Αιμοχρωμάτωση		Ερυθροκυταφαίρεση	1B	
Αληθής Πολυκυτταραιμία (PV)		Ερυθροκυταφαίρεση	1B	
Δερματικό Τ-Λέμφωμα, MF, σ. Sezary	Ερυθροδερμικό	ECP	1B	
Δρεπανοκυτταρική νόσος (Οξεία) Δρεπανοκυτταρική νόσος (Μη οξεία)	Οξύ ΑΕΕ Προφύλαξη από ΑΕΕ/Πρόληψη υπερφόρτωσης με σίδηρο	Ανταλλαγή ερυθρών Ανταλλαγή ερυθρών	1C 1A	II (1C)

Κλινικές καταστάσεις κατηγορίας I (ASFA 2016)

- Νευρολογικά Νοσήματα

Νοσήματα	Κλινική κατάσταση	Είδος Αφαίρεσης	Βαθμός Σύστασης	2013
Οξεία φλεγμονώδης απομυελινωτική πολυνευροπάθεια (σ. Guillain-Barre)		Πλασμαφαίρεση (TPE)	1A	
Χρονία φλεγμονώδης απομυελινωτική πολυριζονευροπάθεια (CIDP)		Πλασμαφαίρεση (TPE)	1B	
Myasthenia Gravis	Μέτρια-Σοβαρή Προ Θυμεκτομής	Πλασμαφαίρεση (TPE) Πλασμαφαίρεση (TPE)	1B 1C	
Παραπρωτεϊνικές πολυνευροπάθειες	IgG/IgA IgM	Πλασμαφαίρεση (TPE) Πλασμαφαίρεση (TPE)	1B 1C	
Ηλικιακή εκφύλιση ωχράς κηλίδος ξηρή		Ρεοαφαίρεση	1B	
Προοδευτική πολυεστιακή λευκοεγκεφαλοπάθεια σχετιζόμενη με nataluziumab (NEO)		Πλασμαφαίρεση (TPE)	1C	
Εγκεφαλίτιδα αντισώματος έναντι υποδοχέα N-μεθυλ-D ασπαρτικού (NEO)		Πλασμαφαίρεση (TPE)	1C	

Κλινικές καταστάσεις κατηγορίας Ι (ASFA 2016)

- Νεφρολογικά Νοσήματα

Νοσήματα	Ειδική κατάσταση	Είδος Αφαίρεσης	Βαθμός Σύστασης	2013
σ. Goodpasture (αντισ. κατά βασικής μεμβράνης σπειράματος)	Μη Απαιτούσα διάλυση Διάχυτη τριχοειδική αιμορραγία (DAH)	Πλασμαφαίρεση (TPE) Πλασμαφαίρεση (TPE)	1B 1C	
Ταχέως εξελισσόμενη σπειραματονεφρίτις συνδυαζόμενη με ANCA (κοκκιωμάτωση Wegener)	Απαιτούσα διάλυση Διάχυτη τριχοειδική αιμορραγία (DAH)	Πλασμαφαίρεση (TPE) Πλασμαφαίρεση (TPE)	1A 1C	
Υποτροπιάζουσα εστιακή τμηματική σπειραματοσκλήρυνση	Υποτροπή σε μεταμοσχευμένο νεφρό	Πλασμαφαίρεση (TPE)	1B	
Άτυπο Ουραιμικό Αιμολυτικό Σύνδρομο (HUS) Θρομβωτική μικροαγγειοπάθεια διαμεσολαβούμενη από συμπλήρωμα	Αυτοαντισώματα στον παράγοντα Η	Πλασμαφαίρεση (TPE)	2C	

Journal of Clinical Apheresis 31:149-162 (2016)

Κλινικές καταστάσεις κατηγορίας I (ASFA 2016)

- Μεταβολικά Νοσήματα

Νοσήματα	Κλινική κατάσταση	Είδος Αφαίρεσης	Βαθμός Σύστασης	2013
Οικογενής Υπερχοληστερολαιμία	Ομόζυγος	Εκλεκτική απομάκρυνση LDL	1A	
Νόσος Wilson, κεραυνοβόλος	Κεραυνοβόλος ηπατική ανεπάρκεια με αιμόλυση	Πλασμαφαίρεση (TPE)	1C	

Κλινικές καταστάσεις κατηγορίας I (ASFA 2016)

- Μεταμοσχεύσεις

Νοσήματα Κλινικές Καταστάσεις	Κλινική κατάσταση	Είδος Αφαίρεσης	Βαθμός Σύστασης	2013
Νεφρού (ABO συμβατή)	Απόρριψη μέσω Αντισωμάτων Απευαισθητοποίηση δότη	Πλασμαφαίρεση (TPE) Πλασμαφαίρεση (TPE)	**1B** **1B**	
Νεφρού (ABO ασύμβατη)	Απευαισθητοποίηση δότη	Πλασμαφαίρεση (TPE)	**1B**	
Ήπατος (ABO ασύμβατη)	Απευαισθητοποίηση δότη	Πλασμαφαίρεση (TPE)	**1C**	**1B**

- Αυτοάνοσα Νοσήματα

Νόσημα	Κλινική κατάσταση	Είδος Αφαίρεσης	Βαθμός Σύστασης	2013
Κρυοσφαιριναιμία	Σοβαρή/Συμπτωματική	Πλασμαφαίρεση (TPE)	2A/II	2A/I

Κλινικές καταστάσεις κατηγορίας ΙΙ (ASFA 2016)

Νοσήματα	Ειδική κατάσταση	Είδος Αφαίρεσης	Βαθμός Σύστασης	2013
Οικογενής υπερχοληστεριναιμία	Ετεροζυγώτες	Εκλεκτική απομάκρυνση LDL	1A	
	Ομοζυγώτες με μικρό όγκο αίματος	Πλασμαφαίρεση (TPE)	1C	
Πολλαπλή Σκλήρυνση	Οξεία φλεγμονώδης απομυελινωτική νόσος ΚΝΣ	Πλασμαφαίρεση (TPE)	1B	
Neuromyelitis optica (σ. Devic's)	Οξεία	Πλασμαφαίρεση (TPE)	1B	
Voltage-gated-potassium-channel antibodies		Πλασμαφαίρεση (TPE)	2C	1C
Διατατική Μυοκαρδιοπάθεια, Ιδιοπαθής	NHA II-IV	IA	1B	
Lp(a) λιποπρωτειναιμία		Εκλεκτική απομάκρυνση LDL	1B	
ΑΒΟ ασύμβατη ΜΑΚ	Μείζων, Μυελός	Πλασμαφαίρεση (TPE)	1B	
	Μείζων, ΠΑΚ	Πλασμαφαίρεση (TPE)	2B	
GVHD	Δερματικό (χρόνιο)	Εξωσ. Φωτοαφαίρεση (ECP)	1B	
	Δερματικό (οξύ)	Εξωσ. Φωτοαφαίρεση (ECP)	1C	
Αγγειίτιδα (ΝΕΟ)	HBV-PAN	Πλασμαφαίρεση (TPE) Κυτταραφαίρεση προσρόφησης	2C	
	Behcet's Νόσος		1C	
Εγκεφαλοπάθεια Hashimoto's (ΝΕΟ): Εγκεφαλοπάθεια που ανταποκρίνεται στα στεροειδή συσχετίζεται με αυτοάνοση θυρεοειδίτιδα		Πλασμαφαίρεση (TPE)	2C	

Κλινικές καταστάσεις κατηγορίας ΙΙ (ASFA 2016)

	Ειδική κατάσταση	Είδος Αφαίρεσης	Βαθμός Σύστασης	2013
Μεταμόσχευση Νεφρού ΑΒΟ ασύμβατη	Χυμική απόρριψη	Πλασμαφαίρεση (TPE)	1B	
Μεταμόσχευση Καρδιάς	Κυτταρική - Υποτροπιάζουσα Απόρριψη	Εξωσ. Φωτοαφαίρεση (ECP)	1B	
	Πρόληψη απόρριψης	Εξωσ. Φωτοαφαίρεση (ECP)	2A	
Απόρριψη Μοσχεύματος Πνεύμονα	Bronchiolitis obliterans	Εξωσ. Φωτοαφαίρεση (ECP)	1C	
Δρεπανοκυτταρική νόσος , οξεία	Οξύ Θωρακικό σύνδρομο	Ανταλλαγή Ερυθρών	1C	
Πολ. Μυέλωμα	Νεφροπάθεια εκ κυλίνδρων	Πλασμαφαίρεση (TPE)	2B	
Ελονοσία	Σοβαρή	Ανταλλαγή ερυθρών	2B	
Φλεγμονώδης νόσος εντέρου	Ελκώδης Κολίτις	Κυτταραφαίρεση προσρρόφησης	2B	
Babesiosis	Σοβαρή Πληθυσμός υψηλού κινδύνου	Ανταλλαγή ερυθρών Ανταλλαγή ερυθρών	2C 2C	I (1C)

Κλινικές καταστάσεις κατηγορίας ΙΙ (ASFA 2016)

Νοσήματα	Ειδική κατάσταση	Είδος Αφαίρεσης	Βαθμός Σύστασης	2013
Κρυοσφαιριναιμία		Ανοσοπροσρρόφηση (ΙΑ)	2C	2B
Οξεία Διάχυτη Εγκεφαλομυελίτις		Πλασμαφαίρεση (TPE)	2C	
Νόσος ψυχρών συγκολλητινών	Σοβαρή	Πλασμαφαίρεση (TPE)	2C	
Μπαμπεσίωση	Πληθ. υψηλού κινδύνου	Ανταλλαγή ερυθρών	2C	
Μυασθενικό σύνδρομο Lambert-Eaton (LEMS)		Πλασμαφαίρεση (TPE)	2C	
Δηλητηρίαση	Από μανιτάρια	Πλασμαφαίρεση (TPE)	2C	
Νόσος εκ φυτανικού οξέος (v. Refsum)		Πλασμαφαίρεση (TPE)	2C	
		Εκλεκτική Απομάκρυνση	2C	
Συστηματικός ερυθηματώδης Λύκος	Σοβαρός (εγκεφαλίτις, διάχυτη κυψελιδική αιμορραγία)	Πλασμαφαίρεση (TPE)	2C	
Θρομβοκυττάρωση	Συμπτωματική	Αιμοπεταλιαφαίρεση	2C	
Καταστροφικό αντιφωσφολιπιδικό σύνδρομο		Πλασμαφαίρεση (TPE)	2C	

Κλινικές καταστάσεις κατηγορίας III (ASFA 2016)

Νοσήματα	Ειδική Κατάσταση	Είδος Αφαίρεσης	Βαθμός Σύστασης	2013
Φλεγμονώδης νόσος εντέρου	N. Crohn	Κυτταραφαίρεση προσρρόφησης	**1B**	
Πολυκυτταραιμία και ερυθροκυττάρωση	Δευτεροπαθής	Ερυθραφαίρεση	1C	
Ανασταλτές παραγόντων πήξης	Αυτοαντίσωμα	Ανοσοπροσρρόφηση (IA)	1C	
	Αλλοαντίσωμα	Ανοσοπροσρρόφηση (IA)	2B	
	Αυτοαντίσωμα	TPE	2C	
Δρεπανοκυτταρική νόσος , μη οξεία	προεγχειρητικά	Ανταλλαγή Ερυθρών	2A	
	Επώδυνη κρίση	Ανταλλαγή Ερυθρών	2C	
Δρεπανοκυτταρική νόσος , οξεία	Πολυοργανική ανεπάρκεια	Ανταλλαγή Ερυθρών	2C	
	Πριαπισμός	Ανταλλαγή Ερυθρών	2C	
	ηπατική, σπληνική βλάβη	Ανταλλαγή Ερυθρών	2C	
Αιφνίδια νευροαισθητήριος βαρηκοΐα		Εκλεκτική απομάκρυνση LDL	2A	
		Ρεοαφαίρεση	2A	
		TPE	2C	
GVHD	Μη δερματικό (οξύ/χρόνιο)	Εξωσ.Φωτοαφαίρεση (ECP)	2B	
IgA Νεφροπάθεια	Crescentric Nephritis	TPE	2B	
	Χρονία προϊούσα	TPE	2C	
Θρομβ. μικροαγγειοπάθεια εκ φαρμάκων	Κλοπιδογρέλη	TPE	2B	
	Κυκλοσπορίνη/Tacrolimus	TPE	2C	
Καταπληξία από εγκαύματα		TPE	**2B**	IV, 2B

Κλινικές καταστάσεις κατηγορίας III (ASFA 2016)

Νοσήματα	Ειδική Κατάσταση	Είδος Αφαίρεσης	Βαθμός Σύστασης	2013
Οξεία ηπατική ανεπάρκεια		ΤΡΕ	**2B**	
Πολλαπλή σκλήρυνση	Χρονία προϊούσα	ΤΡΕ	2B	
	Οξεία φλεγμονώδης απομυελινωτική νόσος ΚΝΣ	Ανοσοπροσρρόφηση (ΙΑ)	2C	
Σήψη & πολυοργανική ανεπάρκεια		ΤΡΕ	2B	
σ. Goodpasture	απαιτούσα διάλυση, όχι DAH	ΤΡΕ	**2B**	
Σκληρόδερμα		Εξωσ. Φωτοαφαίρεση (ECP)	**2B**	
Ψωρίαση		Εξωσ. Φωτοαφαίρεση (ECP)	2B	
	Διάχυτη πυώδης	Κυτταραφαίρεση προσρρόφησης	2C	
		Λεμφοκυτταφαίρεση	2C	
Τοξική Επιδερμική Νεκρόλυση	Ανθεκτική	ΤΡΕ	2B	
ΑΒΟ ασύμβατη ΜΑΚ	Ελάσσων, ΠΑΚ	Ανταλλαγή Ερυθρών	2C	
Άνοσος Θρομβοπενική Πορφύρα	Ανθεκτική	ΙΑ	2C	
Δηλητηριάσεις, τοξίνες όφεων, υπερδοσολογία	Τοξ. Όφεων	ΤΡΕ	2C	
	Μονοκλ. PML-Άλλες ουσίες	ΤΡΕ	2C	
	Tacrolimus	Ανταλλαγή ερυθρών	2C	
Θρομβοπενία από Ηπαρίνη (HIT)	Πριν από καρδιοπνευμονική παράκαμψη	ΤΡΕ	2C	
	Θρόμβωση	ΤΡΕ	2C	
Θρομβωτική μικροαγγειοπάθεια σε ΜΑΚ (ΤΑ-ΤΜΑ)	Ανθεκτική	ΤΡΕ	2C	

Κλινικές καταστάσεις κατηγορίας III (ASFA 2016)

Νοσήματα	Ειδική Κατάσταση	Είδος Αφαίρεσης	Βαθμός Σύστασης	
Κοινή Πέμφιγξ	Σοβαρή	ECP, TPE, IA	2C	
Μετά Μετάγγιση πορφύρα		TPE	2C	
Νεφρογενής συστηματική ίνωση		Εξωσ. Φωτοαφαίρεση (ECP)	2C	
		TPE	2C	
Ουραιμικό Αιμολυτικό Σύνδρομο, σχετιζόμενη με λοίμωξη	Σχετιζόμενο με Str. Pneumoniae	TPE	2C	
Παρανεοπλασματικά Νευρολογικά σύνδρομα	Πολλαπλούν Μυέλωμα	TPE	2C	
	IgG/IgA/IgM	Ανοσοπροσρρόφηση (IA)	2C	
Πορφύρα Henoch-Schonlein	Crescentric Nephritis	TPE	2C	
	Σοβαρή εξωνεφρική νόσος	TPE	2C	
Υπερλευκοκυττάρωση	Προφύλαξη	Λευκαφαίρεση	**2C**	
Φλεγμονώδης νόσος εντέρου	N. Crohn	Εξωσ. Φωτοαφαίρεση (ECP)	2C	
Neuromyelitis optica (σ. Devic's)	Συντήρηση	TPE	2C	
Περιφερικές Αγγειοπάθειες		Εκλεκτική απομάκρυνση LDL	2C	
AIDP (Guillain-Barre)	από IVIG	TPE	2C	
AAA , WAHA,	Σοβαρή WAHA	TPE	2C	
Απλαστική αναιμία	Απλαστική αναιμία	TPE	2C	
	Αμιγής απλασία ερυθράς	TPE	**2C**	
Δερματικό T-Λέμφωμα, MF, σ. Sezary	Μη ερυθροδερμικό	Εξωσ. Φωτοαφαίρεση (ECP)	2C	
Διατατική Μυοκαρδιοπάθεια, Ιδιοπαθής	NYHA II-IV	TPE	2C	

Κλινικές καταστάσεις κατηγορίας III (ASFA 2016)

Νοσήματα	Ειδική Κατάσταση	Είδος Αφαίρεσης	Βαθμός Σύστασης	2013
Δρεπανοκυτταρική νόσος, οξεία	Πολυοργανική ανεπάρκεια	Ανταλλαγή Ερυθρών	2C	
	Πριαπισμός	Ανταλλαγή Ερυθρών	2C	
	ηπατική, σπληνική βλάβη	Ανταλλαγή Ερυθρών	2C	
Δρεπανοκυτταρική νόσος, μη οξεία	Επώδυνη κρίση	Ανταλλαγή Ερυθρών	2C	
Θρομβοκυττάρωση	Προφύλαξη-δευτεροπαθής	Αιμοπεταλιαφαίρεση	2C	
Θυρεοειδική θύελλα		TPE	2C	
Κοκκιωμάτωση Wegener	Μη απαιτούσα διάλυση	TPE	2C	
Μεταμόσχευση ήπατος, ΑΒΟ ασύμβατη	Απευαισθητοποίηση	TPE	2C	
	Χυμική απόοριψη	TPE	2C	
Μεταμόσχευση καρδιάς	Θεραπεία, απόρριψη λόγω αντισωμάτων	TPE	2C	
	Απευαισθητοποίηση λόγω anti-HLA αντισωμάτων	TPE	2C	
Μεταμόσχευση Νεφρού ΑΒΟ ασύμβατη	Απευαισθητοποίηση	TPE	2C	
Απόρριψη πνευμονικού μοσχεύματος	Μέσω αντισωμάτων	TPE	2C	
Σκληρόδερμα		TPE	2C	
Υπερτριγλυκεριδαιμική Παγκρεατίτιδα		TPE	2C	
Χρονία εστιακή εγκεφαλίτις (Rasmussen's)		TPE	**2C**	
Χρονία εστιακή εγκεφαλίτις (Rasmussen's)		Ανοσοπροσρρόφηση (IA)	**2C**	
Αλλοανοσοποίηση ερυθρών στην κύηση	πριν την ενδομήτρια μετάγγιση	TPE	**2C**	
Stiff-person syndrome		TPE	**2C**	

Κλινικές καταστάσεις κατηγορίαςIII (ASFA 2016)

Νοσήματα	Ειδική Κατάσταση	Είδος Αφαίρεσης	Βαθμός Σύστασης
Ατοπική (νευρο-) δερματίτις (ατοπικό έκζεμα) επίμονο (recalcitrant) (ΝΕΟ)		ECP IA TPE	2C 2C 2C
Σύνθετο περιφερειακό σύνδρομο πόνου (ΝΕΟ)	Χρόνιο	TPE	2C
Καρδιακός νεογνικός λύκος (ΝΕΟ)		TPE	2C
Ερυθροποιητική πορφυρία, ηπατική νόσος (ΝΈΟ)		TPE Ανταλλαγή ερυθρών	2C 2C
HELP syndrome (ΝΕΟ)	Μετά τον τοκετό	TPE	2C
Μεταμόσχευση αρχέγονων αιμοποιητικών κυττάρων/HLA απευαισθητοποίηση (ΝΕΟ)		TPE	2C
Αιμοφαγοκυτταρική λεμφοιστιοκύττωση, Αιμοφαγοκυτταρικό σύνδρομο, Σύνδρομο ενεργοποίησης μακροφάγων (ΝΕΟ)		TPE	2C
Πρόληψη RhD αλλοανοσοποίησης μετά από έκθεση RBC (ΝΈΟ)	Μετά από έκθεση σε RHD (+) RBCs	Ανταλλαγή ερυθρών	2C
Κνησμός λόγω παθήσεων ήπατος/χοληφόρων (ΝΕΟ)	Αντίσταση στη θεραπεία	TPE	2C
Θρομβωτική μικροαγγειοπάθεια διαμεσολαβούμενη από αυμπλήρωμα (ΝΕΟ)	Μεταλλάξεις στο γονίδιο του παράγοντα του συμπληρώματος	TPE	2C

Νέα νοσήματα (14) στις κατευθυντήριες οδηγίες (ASFA 2016)

TABLE I. New Diseases Included in the JCA Special issue 2016

1. Atopic (neuro-) dermatitis (atopic eczema), recalcitrant
2. Cardiac neonatal lupus
3. Complex regional pain syndrome
4. Erythropoietic porphyria, liver disease
5. Hashimoto's encephalopathy: Steroid-responsive encephalopathy associated with autoimmune thyroiditis
6. HELLP syndrome
7. Hematopoietic stem cell transplantation, HLA desensitization
8. Hemophagocytic lymphohistiocytosis; Hemophagocytic syndrome; Macrophage activating syndrome
9. N-methyl D-aspartate receptor antibody encephalitis
10. Prevention of RhD allloimmunization after RBC exposure
11. Progressive multifocal leukoencephalopathy associated with nataluziamab
12. Pruritus due to hepatobiliary diseases
13. Thrombotic microangiopathy, coagulation mediated
14. Vasculitis

Journal of Clinical Apheresis 31:149-162 (2016)

Νοσήματα που δεν συμπεριλαμβάνονται στις κατευθυντήριες οδηγίες (ASFA 2016)

Νόσημα	Είδος αφαίρεσης
Πλαγία αμυοτροφική σκλήρυνση (ALS) (Κατηγορία IV)	TPE
Μυοσίτις με έγκλειστα (Κατηγορία IV)	TPE - Λευκαφαίρεση
Σχιζοφρένεια (Κατηγορία IV)	TPE
POEMS syndrome (Κατηγορία IV)	TPE
Ταχέως εξελισσόμενη σπειραματονεφρίτιδα από ανοσοσυμπλέγματα (PRGM) (Κατηγορία III)	TPE

J Clin Apher. 2018;33:78-94

Αριθμός ενδείξεων κατά κατηγορία σε σχέση με την ισχύ συστάσεων

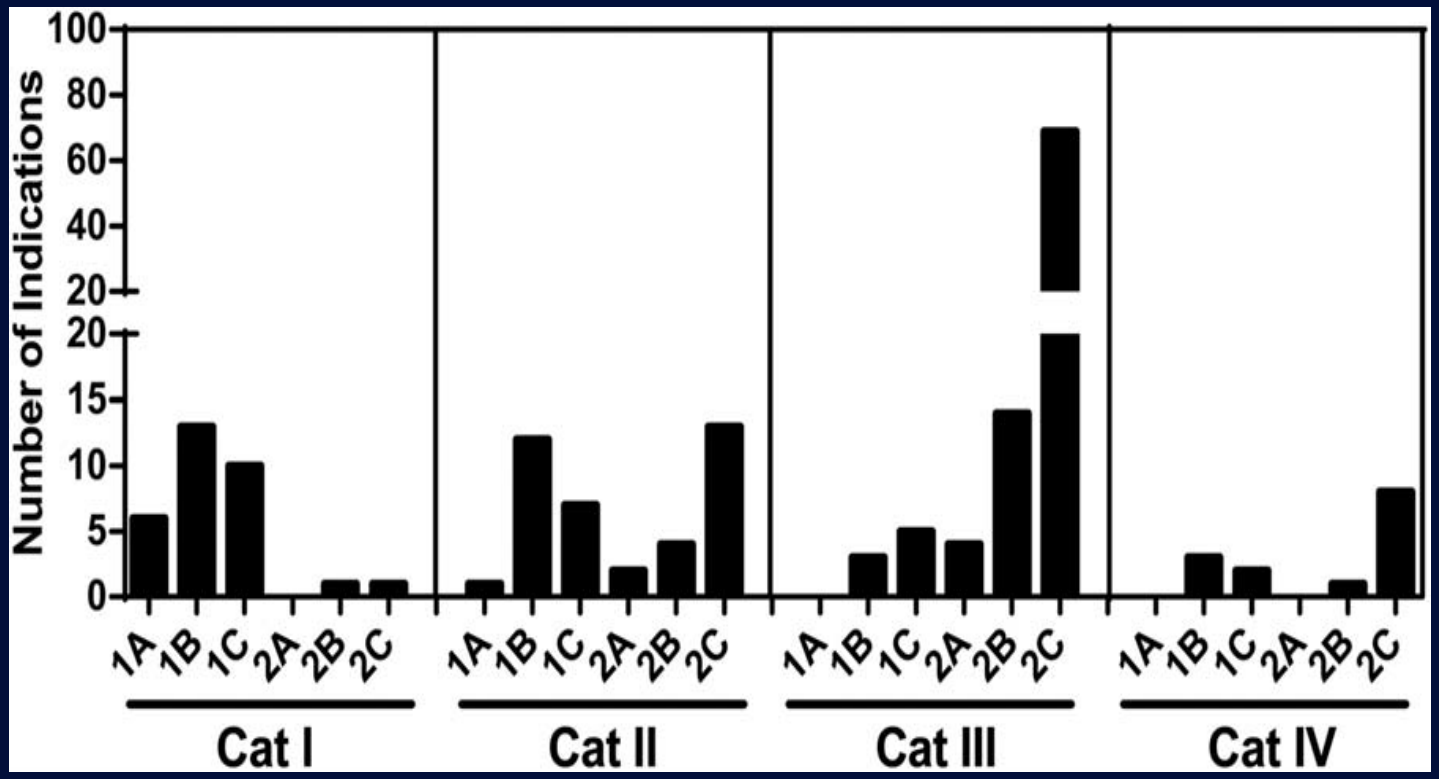

Συνοψίζοντας

- Ιατρική ομάδα διαφόρων ειδικοτήτων
- Άρτια εκπαιδευμένο προσωπικό (νοσηλευτές-τεχνολόγοι)
- Πρωτόκολλα για τις διαδικασίες
- Κοινή πολιτική στην οργάνωση και παροχή υπηρεσιών σε εθνικό επίπεδο και σε συμφωνία με τις διεθνείς οδηγίες

Συνοψίζοντας

- Η Θεραπευτική αιμαφαίρεση δεν αποτελεί πανάκεια
- Είναι συνήθως επικουρική θεραπεία
- Τα αποτελέσματα είναι συνήθως παροδικά
- Στα νοσήματα της κατηγορίας III χρειάζονται περισσότερες τυχαιοποιημένες μελέτες

THANK YOU
Σας Ευχαριστώ